Aus der chirurgischen Abteilung des Robert-Koch-Krankenhauses in Berlin
(Leiter: Prof. Dr. E. Gohrbandt)

Die röntgenologische Steckschußlokalisation und ihre chirurgische Auswertung

INAUGURAL-DISSERTATION
zur Erlangung des medizinischen Doktorgrades an der Friedrich-Wilhelms-Universität zu Berlin

vorgelegt von

Herbert Weski
aus Charlottenburg

Tag der Promotion: 28. 6. 1940

Druck: Karl u. Richard Hoffmann, Charlottenburg, Schillerstr. 44.

M 151

Gedruckt mit Genehmigung

der

Medizinischen Fakultät der Universität Berlin

Dekan: Prof. Dr. Kreuz

Referent: Prof. Dr. E. Gohrbandt

Korreferent: Prof. Dr. P. Gohrbandt

R. UNIV. BIBLIOTHEEK LEIDEN

Dem Andenken

meiner geliebten Mutter

I.

Die Steckschußsuche war Jahrhunderte hindurch eine rein chirurgische Aufgabe. Auf primitive Behelfe angewiesen, blieb jedoch die Entfernung von Geschossen aus dem Körper des Verwundeten ein Tasten im Dunkeln und mehr oder weniger vom Zufall abhängig. Das Röntgenverfahren versprach auch auf diesem Gebiet die Herbeiführung einer Wende. Im Weltkriege versuchte die Chirurgie zum ersten Male sich die Errungenschaften der jungen Strahlenkunde für die Geschoßentfernung nutzbar zu machen; man hoffte ihr dadurch die Zielsicherheit sonstiger operativer Eingriffe zu geben.

Schon vor 1914 hatte die Röntgenologie eine große Zahl von Verfahren für die Fremdkörperlokalisation zur Verfügung gestellt. Die Erfordernisse der Kriegschirurgie regte zu neuen und zum Ausbau schon bekannter Verfahren, besonders in den Jahren 1914—1916, an. Doch so sehr sich auch in der Literatur die einschlägigen Publikationen häuften, sie bewegten sich fast ausschließlich im röntgenologischen Aufgabenkreis; die Steckschußsuche war ein röntgenologisches Problem geworden.

Nur zu bald zeigte sich jedoch in der Praxis, daß die röntgenologische Geschoßlokalisation und die operative Geschoß-Auffindung keineswegs gleichzusetzen waren. Der Chirurg mußte oft selbst das vorher vom Röntgenologen „lokalisierte" Geschoß erst mühsam suchen; er fand in der Vorarbeit des Röntgenologen nicht die erwartete Entlastung. Aber doch auf seine Hilfe angewiesen, hatte er schließlich gelernt, sich der Eigenart des einen oder anderen Lokalisationsverfahren, so gut es ging, anzupassen; seine 50 erzielten Erfolge hatten aber stets nur lokale und personelle Bedeutung. Die Erfahrungen des Weltkrieges führten jedenfalls nicht zu einer schulgemäßen Methodik der Geschoßsuche, weder im Lager der Röntgenologie, noch der Chirurgie.

Daran hat sich auch in den 20 Friedensjahren nichts geändert. Die Röntgenologie brachte uns in dieser Zeit keine neuen, etwa betont auf die operativen Erfordernisse abgestellten Lokalisationsmethoden. Dem jäh erwachten Interesse für diese Frage im Weltkriege folgte völliges Schweigen im Schrifttum der Nachkriegszeit. Ebensowenig ist auch von chirurgischer Seite das Problem der Steckschußsuche seit 1918 weiter gefördert worden. Schon im Weltkrieg waren einschlägige Arbeiten in der Fachliteratur nur spärlich vertreten und erhoben sich mit geringen Ausnahmen nicht über das Niveau kasuistischer Beiträge. Für richtunggebende Hinweise bzgl. einer systematischen Zusammenarbeit zwischen Röntgenologen und Chirurg boten die Friedensjahre der Chirurgie erst recht keine Gelegenheit.

Und doch wird sich das Bedürfnis nach einer schulgemäßen Methodik der Geschoßsuche und -Auffindung im jetzigen Kriege wieder einstellen. Denn, wie gewisse Erfahrungen aus der Steckschußchirurgie am Verwundetenmaterial des Polenfeldzuges lehren, steht der Chirurg von heute vor den gleichen Verlegenheiten, mit denen sich sein Kollege aus den Jahren 1914—1918 auseinanderzusetzen hatte. Es wird sich jeder Chirurg wiederum von neuem mit den Gegebenheiten der röntgenologisch orientierten Steckschußoperation vertraut machen müssen, anstatt an das Erfahrungsgut der vorigen Kriegsgeneration anknüpfen zu können; ein wenig befriedigender Zustand, nicht zuletzt auch für den Hauptbeteiligten, nämlich den Verwundeten.

II.

Angesichts dessen wollen wir festzustellen versuchen, ob sich nicht doch in den vielen vorhandenen Lokalisationsverfahren Ansätze zum Ausbau einer schulgemäßen Steckschußmethodik finden lassen.

Dazu ist es aber erforderlich, die ganze Steckschußfrage einmal von der anderen, d. h. nicht von der röntgenologischen, sondern von der chirurgischen Seite anzusehen. Denn schließlich ist die Entfernung eines Fremdkörpers

letzten Endes ein chirurgisches Problem und wird es auch bleiben. Daher wollen wir uns vom Chirurgen sagen lassen, wie er sich die Hilfsstellung der Röntgenologie bei der Steckschußoperation denkt.

Es dürfte wohl keinen Chirurgen geben, der sich nicht zu folgender Einstellung bekennen wollte:

Auf die röntgenologische Führung kann natürlich nicht verzichtet werden; aber sie muß zielsicher sein, sodaß der Operateur um den Erfolg des Eingriffes nicht zu bangen braucht. Voraussetzung ist jedoch, daß jedes bevormundende Eingreifen des Röntgenologen während der Operation entfällt; denn die Steckschußentfernung soll keine Sonderaktion darstellen, sondern eine Maßnahme sein, die nach den gleichen allgemein-chirurgischen Grundsätzen erfolgt, wie jeder andere blutige Eingriff auch.

Was bieten hierfür die röntgenologischen Lokalisationsverfahren? In der Hauptsache handelt es sich um die Nutzbarmachung strahlenphysikalischer Gesetzmäßigkeiten, die im seltenen Idealfalle auf die anatomische, im Regelfalle jedoch auf die geometrische Bestimmung der Geschoßlage hinauslaufen.

Stellt z. B. der Röntgenologe die Einlagerung des Fremdkörpers in einem anatomisch markanten Weichteilabschnitt fest, wo er keinen Verlagerungen ausgesetzt ist, bzw. findet er das Geschoß in engster Nachbarschaft zu einem leicht abgrenzbaren Knochenteil oder gar in diesen eingebettet, so ist dem Chirurgen mit einer derartig eindeutigen Rekonstruktion der Geschoßlage ausreichend gedient. Er braucht dann nur auf den ihm angegebenen anatomischen Punkt einzugehen, um damit auch auf das Geschoßbett zu stoßen.

Leider sind aber Fälle mit so eindeutigen topografischen Beziehungen des Geschosses und so einfachen operativen Konsequenzen ganz seltene Ausnahmen.

In der Regel müssen sich die röntgenologischen Lokalisationsverfahren mit der geometrischen Bestimmung des Geschoßortes begnügen. Der Chirurg erhält dann bestenfalls Zahlenangaben über die Tiefenlage des Geschosses und dessen Beziehungen zu bestimmten Haut-

punkten vorgelegt. Es ist dann seine Sache, diese Angaben unter Assistenz des Röntgenologen, mehr oder weniger erfolgreich, operativ auszunutzen.

Damit haben wir den schwachen Punkt fast aller röntgenologischen Lokalisationsverfahren aufgedeckt: Sie mögen arithemetisch und geometrisch noch so richtig entwickelt sein, sie bleiben lediglich theoretische Konstruktionen, solange sie nicht gleichzeitig auch den operativen Erfordernissen angepaßt sind. Solange jedenfalls ist die Röntgenologie nicht berechtigt, in der Frage der Steckschußsuche für sich die Führung zu beanspruchen. Vielmehr ist umgekehrt die chirurgische Praxis die hierfür maßgebende Instanz; sie hat der Röntgenologie die Einhaltung bestimmter Normen für ihre besonderen Funktionen vorzuschreiben.

Wir glauben diese Normen aufgespürt zu haben, nachdem wir von allen in der Literatur bekanntgegebenen Röntgenverfahren das Grundsätzliche ihrer Methodik und ihre abschließenden Untersuchungsergebnisse gegen den Hintergrund der operativen Steckschußsuche hielten. So gelangten wir, weniger übrigens durch positive Hinweise als vielmehr durch die Feststellung einschlägiger Mängel, zur Ableitung der im folgenden aufgeführten Forderungen, welche vom chirurgischen Standpunkt an eine schulgemäße Steckschußmethodik gestellt werden müssen:

1. Die Lokalisationsverfahren müssen überall anwendbar und nicht an kompliziertere Röntgenapparaturen gebunden sein;
2. sie müssen die anatomische Festlegung des Geschoßortes ermöglichen, soweit hierfür die topografischen Voraussetzungen gegeben sind;
3. sie müssen bei Fehlen derselben für die geometrische Bestimmung des Geschoßortes zahlenmäßige Angaben liefern, die von vornherein auf die Haltung des Patienten während der Operation abgestellt sind;
4. sie müssen vor der Operation eine objektive Kontrolle auf die Richtigkeit der unter 2. und 3. gemachten Angaben zulassen;
5. sie müssen in sich die Voraussetzung für die Bereitstellung technisch-operativer Hilfsmöglichkeiten tra-

gen, welche dem Chirurgen — ohne jede einengende Bindung an den Röntgenologen — das Auffinden selbst kleiner Splitter auch in voluminösen Körperteilen gewährleisten.

Mit der Formulierung dieser richtungweisenden Forderungen hat die Chirurgie die Führung in der Stteckschußfrage wieder an sich genommen. Ob die Lokalisationsmethoden einfach oder kompliziert sind, ob sie sich der Durchleuchtungs- oder Aufnahmetechnik bedienen, alles, was bisher die einschlägige Literatur beschäftigte, ist nebensächlich. Zur Diskussion steht lediglich der operative Nutzwert einer Röntgenmethode. Gegen diesen Maßstab gehalten, stellten wir zu unserer Ueberraschung fest, daß die meisten Lokalisationsmethoden nichts als theoretische Konstruktionen sind, denen jeder praktische Wert abzusprechen ist.

III.

Es bleiben in der Tat nur einige röntgenologische Lokasationsmethoden, besser gesagt Prinzipien, für eine kritische Auseinandersetzung mit den chirurgischen Steckschußforderungen übrig.

Dabei empfiehlt sich die röntgenologischen Verfahren als direkte und indirekte Suchmethoden zu unterscheiden. Als direkte Suchmethode bezeichnen wir jenes Vorgehen, bei dem der Chirurg nach oberflächlicher Orientierung über den Ort des Geschosses auf weitere Lokalisation desselben vor dem Eingriff verzichtet und, als sein eigener Röntgenologe, es selbst intra operationem sucht oder aber sich dabei der Führung des assistierenden Röntgenologen bedient. Mit dieser „Röntgenoperation" werden wir uns zum Schluß ausführlich auseinanderzusetzen haben.

Als indirekte Suchmethoden bezeichnen wir jene Verfahren, bei denen die röntgenologische Vorarbeit eine in sich abgeschlossene Untersuchung mit bestimmten Endergebnissen darstellt, die dem Chirurgen das Auffinden des Geschosses ermöglichen sollen.

Unter den indirekten Suchmethoden verdient zunächst die röntgen-stereoskopische Lokalisation Be-

achtung. Mit Erfolg ist sie nur in jenen Fällen anwendbar, in denen die topografischen Voraussetzungen für die anatomische Rekonstruktion der Geschoßlage gegeben sind. Allerdings weiß der Chirurg niemals, ob er selbst oder sein Röntgenologe sich beim visuellen Erfassen des stereoskopischen Raumbildes nicht getäuscht haben. Es müssen nämlich bei der Anwendung der Stereoskopie eine Reihe von Vorbedingungen in Bezug auf den anatomischen Bau der Augen des Beobachters erfüllt sein, ohne welche eine stereoskopisch richtige Rekonstruktion des erhaltenen Bildes unmöglich ist. Die Augen des Beobachters müssen nämlich volle Sehschärfe besitzen. Ebenfalls muß die Refraktion beider Augen normal oder voll korrigiert sein. Bei Brechungsfehlern muß entweder eine entsprechende Brille getragen werden, oder es müssen Korrektionsvorrichtungen verwendet werden, welche am Stereoskop selbst angebracht sind. Außerdem muß der Beobachter sich eine gewisse Uebung im stereoskopischen Sehen erworben haben, zu dessen Erlangung in der Regel viel Zeit und Geduld besonders dann gehört, wenn etwa der Untersucher durch längeres Arbeiten am Mikroskop monokular eingestellt ist. Aber selbst wenn alle diese Vorbedingungen erfüllt sind, stößt man trotzdem gerade bei der Beobachtung von stereoskopischen Röntgenaufnahmen auf ganz bedeutende Schwierigkeiten, und diese Schwierigkeiten sind um so erheblicher, je umfangreicher die im Röntgenogramm dargestellten Körperteile sind und je weniger anatomische Anhaltspunkte sie bieten. Albers-Schönberg (Hamburger Aerztekorresp. 1914) sagt über diese Schwierigkeiten: „Die anatomischen Anhaltspunkte, welche das Fuß- Hand- und Schulterskelett bietet, sind stereoskopisch so gut darstellbar, daß man tatsächlich zu einer präzisen anatomischen Diagnose kommt. Es ist aber selbst bei diesen Skeletteilen, allerdings nur in vereinzelten Fällen, nahezu unmöglich, die Entscheidung über die Projektillage, ob vor oder hinter dem Knochen, zu treffen. Der Grund hierfür liegt in der Schattendifferenz zwischen den metallenen Projektilen und den Knochen. Die zarten Knochenschatten werden durch den festen Projektilschatten vielfach so überdeckt, daß man nicht imstande ist, Tiefendimensionen wahrzu-

nehmen. Sehr oft beobachtet man, daß zwei im stereoskopischen Sehen geübte Beschauer desselben Stereogramms zu entgegengesetzten Resultaten kommen. Völlig unmöglich ist die Diagnose auf dem Stereogramm dann, wenn das Geschoß in den Weichteilen, fern von prägnanten Knochenpunkten liegt, z. B. im Oberschenkel, in den Glutäen, in der Wade usw. Auch bei langen Röhrenknochen ist die stereoskopische Darstellung nicht zu empfehlen, weil diese keine nennenswerte Plastik geben. Man hilft sich zweckmäßig so, daß man bei den stereoskopischen Aufnahmen auf die der Platte nahegelegenen Seite und in der Nähe der Gegend, wo man das Projektil vermutet, je ein Metallkreuz auflegt. Diese Metallkreuze ermöglichen in vielen Fällen eine genaue Bestimmung der Tiefendimension, auch haben sie den Vorteil, daß man auf den ersten Blick weiß, mit welchem Strahlengang die Aufnahmen gemacht worden sind. Große Schwierigkeiten kann auch der Gesichtsschädel bereiten. So war es in einem Falle trotz stereoskopischer Aufnahmen nicht möglich festzustellen, ob ein winziger Granatsplitter innerhalb oder außerhalb der Orbita oder auf dem Dache derselben sich befand. Da der Fall mehrfach operiert wurde, so konnte festgestellt werden, daß der Splitter weder in der Orbita noch auf dem Orbitaldach lag, mithin mußte er im Knochen selbst stecken. Die genaue nachträgliche Betrachtung der Stereoskopplatten ließ diese Annahme als richtig erkennen."

Man hat versucht die Rekonstruktion der anatomischen Fremdkörperlage im Stereogramm mit besonderen Spezialmethoden z. B. dem Röntgenstereoplanigrafen von Hasselwander exakter zu gestalten. Doch ist abgesehen davon, daß einer großen Zahl von Menschen wie oben ausgeführt, die Fähigkeit richtigen stereoskopischen Sehens völlig mangelt, auch diese Methode bei einer großen Anzahl von Fällen, wie sie die Praxis bietet, nicht zu verwenden. Daher kommt die Röntgenstereoskopie als schulgemäße Methode der Fremdkörperlokalisation auch deshalb nicht in Frage, weil dieses Verfahren, wie schon oben erwähnt, nur bei gegebener Möglichkeit der anatomischen Bestimmung der Geschoßlage für den Chirurgen von Wert ist. Bei der Mehrzahl der Fälle, d. h. solchen

mit lediglich geometrischer Orientierung über den Geschoßort ist die röntgenostereoskopische Methode nicht verwertbar.

Alle anderen indirekten Methoden sind darauf angewiesen, erst die geometrische Bestimmung der Geschoßlage vorzunehmen, die sich bei Vorliegen günstiger topografischer Umstände dann leicht zur anatomischen Rekonstruktion erweitern läßt. Ob Durchleuchtungs- oder Aufnahmeverfahren dabei zu bevorzugen sind — diese alte Streitfrage der Röntgenologen beantwortet sich, an den chirurgischen Forderungen gemessen, eindeutig zu Gunsten der letzteren.

Sie befreien den Chirurgen durch ihren größeren Aktionsradius von mancherlei ihn sonst einengender Rücksichtnahme, weil selbst kleinere Röntgenapparate zur Herstellung von Aufnahmen ausreichen. Eine persönliche Beanspruchung des auch sonst wohl stark belasteten Röntgenologen entfällt, da die Aufnahmen von geschultem Hilfspersonal selbständig gemacht werden können. Fast alle Durchleuchtungsverfahren sind auf die stehende Haltung des Patienten abgestellt, die natürlich andere Beziehungen des Geschoßortes zu den Orientierungspunkten auf der Haut mit sich bringt, als sie bei der horizontalen Lagerung des Patienten während der späteren Operation vorliegen. Andererseits ist eine Untertischapparatur für die Röntgenuntersuchung am liegenden Patienten in kleineren Lazaretten nicht immer vorhanden, auch kann nicht jeder Verwundete so ausgiebig in liegender Stellung gewendet werden, wie es gewisse Durchleuchtungsverfahren vorschreiben. Vor allem setzen aber einer bevorzugten Verwendung der Durchleuchtungsverfahren die Geschoßgröße und das Volumen des betr. Körperteils recht enge Grenzen. Doch auch wenn alle diese Schwierigkeiten behoben sein sollten, so bietet keines der röntgenoskopischen Verfahren die Möglichkeit einer objektiven Ueberprüfung der Richtigkeit seines Untersuchungsresultates. Ebensowenig lassen sich operative Hilfsmaßnahmen ausreichender Zielsicherheit aus ihnen ableiten.

Aus diesem Grunde können wir uns eine kritische Auseinandersetzung mit den einzelnen indirekten Suchmethoden, soweit sie sich auf die Durchleuchtung stützen, er-

sparen; als schulgemäße Methode im Sinne der chirurgischen Forderungen schalten sie von vornherein aus. Das gleiche gilt im allgemeinen auch für die Aufnahme-Verfahren, ausgenommen eine Methode, welche schon im Weltkriege den prinzipiellen Kern ihrer Technik in das chirurgische Milieu hinein verfolgt und spezifische Hilfen für den Chirurgen von praktisch erprobtem Wert daraus abgeleitet hat.

IV.

Es handelt sich um die Methode der „Vertikal-Punktbestimmung" nach Fürstenau-Weski. Sie baut sich auf dem Fürstenau'schen Tiefenmesserverfahren auf, das sich der sog. Verschiebungsaufnahme bedient.

In ihrer Originalfassung erbrachte die Fürstenau-Methode zwar exakte Angaben über die Tiefenlage des Geschosses, d. h. seine Entfernung zur Platte (bzw. Film) und legte auch die Querschnittshöhe des Geschoßortes eindeutig geometrisch fest. Für den operativen Einsatz genügt dieses Verfahren jedoch nicht; dazu ist sie erst von O. Weski ausgebaut worden, indem er denjenigen Hautpunkt bestimmte, unter dem bei einer festgelegten Haltung des Patienten in genau angegebener Tiefe das Geschoß liegt. Durch die Festlegung dieses vertikalen Visierpunktes oder „Vertikalpunktes" ergibt sich die Möglichkeit der objektiven Ueberprüfung der errechneten Größen auf ihre Richtigkeit. Die geometrischen Grundlagen des Verfahrens lassen nämlich die exakte Bestimmung des Vertikalpunktes nur dann zu, wenn auch die Haut-Geschoß-Distanz richtig errechnet wurde. Wird demnach eine Kontrollaufnahme gemacht, indem auf den Vertikalpunkt visiert und um ihn als Mittelpunkt ein Bleifenster gelegt wird, so muß bei richtiger Errechnung der Geschoßlage der Geschoßschatten in dem des Bleifensters auf dem Kontrollfilm erscheinen (s. Abb. 1—3). Damit weiß der Chirurg nicht nur, daß sich das Geschoß tatsächlich unter dem „Vertikalpunkt" befindet, sondern daß auch die vom Röntgenologen errechnete Haut-Geschoß-Distanz zutreffend ist.

Diese Präzision der Geschoßbestimmung hat keine andere Methode aufzuweisen.

Ihr besonderer praktischer Wert liegt aber vor allem darin, daß O. Weski noch einen Schritt weiter ging und dem Chirurgen das Auffinden des Geschosses durch einen einfachen operativ-technischen Akt zur Selbstverständlichkeit machte.

Alle noch so exakt berechneten Beziehungen des Geschosses zu orientierenden Hautpunkten verlieren nämlich ihre Gültigkeit, sobald der Chirurg den Hautschnitt legt. Einmal weicht die Haut auseinander und mit ihr ändern natürlich auch die Orientierungspunkte auf der Haut ihre Lage. Außerdem bleibt aber auch in der Tiefe der Geschoßort nicht der gleiche. Die Entspannung der Gewebe im Operationsfeld infolge des Hautschnittes und ihre passive Verdrängung beim Vordringen des Chirurgen in die Tiefe ändern die ursprüngliche Situation soweit, daß die gesamte Orientierung des Röntgenologen hinfällig wird.

Es lag daher nahe, dem vom Zentralstrahl bei der Kontrollaufnahme eingehaltenen Weg greifbare Gestalt durch einen vom Vertikalpunkt an das Geschoß führenden Draht zu geben. So entwickelte O. Weski aus der röntgenologischen Methode der Vertikalpunkt-Bestimmung die operative Methode der „Vertikal-Punktion des Geschosses". (s. O. Weski „Die Vertikalpunktion von Steckschüssen „Münchener med. Wochenschrift 1917 Nr. 34; derselbe: „Die Lokalisationskanüle" Berl. kl. Wochenschr. 1915 Nr. 44; derselbe: „Der Leitdraht" Berl. kl. Wochenschr. 1916, Nr. 17).

Die Technik ist sehr einfach. Es wird mit Hilfe von sogenannten „Höhenmarken" (s. a. in Abb. 4 u. 7) dem Patienten die bei der Lokalisation und der Kontrollaufnahme eingenommene Haltung wiedergegeben und darauf — nach lokaler Chloraethyl-Anästhesie — eine derbe Kanüle unter Führung einer daran befestigten Wasserwaage vom Vertikalpunkt senkrecht bis zur errechneten Tiefe des Geschoßortes eingestochen. (Abb. 4 u. 5). Anstelle des Kanülenspießes wird dann ein feiner Draht der sog. „Leitdraht", bis an das Kanülenende eingeführt, der sich dort d. h. am Geschoßbett mit Hilfe einer angelhakenartigen Vorrich-

tung verankert (Abb. 6). Nach Entfernung der Kanüle ragt jetzt am Vertikalpunkt das freie Ende des Leitdrahtes heraus. (Abb. 7.) Welche Haltung dem Patienten in der Folge gegeben wird, und welche Veränderungen der Geschoßort in der Tiefe sonst auch erfährt (Abb. 8), der am Projektil verankerte Leitdraht macht diese Bewegung mit und sichert so dem Chirurgen den Weg zum Fremdkörper.

Die Vertikalpunktion wird vor Einleitung der Narkose, bzw. Anästhesie auf einer horizontalen harten Unterlage, nicht auf dem Operationstisch, und zwar in der fixierten Haltung des Patienten vorgenommen. Sobald jedoch der Leitdraht in die Tiefe engeführt ist, ist der Chirurg frei von jeglicher Rücksichtnahme auf die röntgenologische Vorarbeit; er braucht sich der Sonderheit der Situation nur insofern anzupassen, als er ein Durchschneiden des feinen Drahtes vermeiden muß.

Von chirurgischer Seite haben A. Borchard („Geschoßentfernung nach der Methode der Vertikalpunktion von Weski" Zbl. f. Chir. 1917, Nr. 27), Nolting („Geschoßharpunierung von Weski; Berl. kl. Wschr. 1916, Nr. 42) und Schaefer („Die Weski'sche Geschoßharpunierung"; Münch. med. Wschr. 1916, Nr. 46)) ausführlich über die Weski'sche Vertikalpunktion von Steckschüssen berichtet. Danach sind kleinste Splitter aus größerer Tiefe, wie Geschosse in unmittelbarer Nähe größerer Gefäße und in Pleuraschwarten mit Hilfe des Leitdrahtes sicher entfernt worden. Bei Knochensteckschüssen haben die drei Autoren erfolgreich den von O. Weski angegebenen Vertikal-Trepan*) verwandt, dessen Bohrer-Ansatz vom Antrieb des kleinen Instrumentes losgelöst, im Knochen zurückgelassen wird und den Chirurgen, ebenso wie der Leitdraht, zum Geschoß hinführt. A. Borchard faßt sein Urteil über die Weski'sche Methode wie folgt zusammen: „Ohne mich auf irgendwelche Kontroversen einzulassen, kann ich nur dringend raten, die Methode nach Weski besonders in schwierigen Fällen zu versuchen. Sie leistet dem Chirurgen neben ihrer Einfachheit und der

*) Alle technischen Behelfe zur Geschoßlokalisation und -Entfernung sind bei der Fa. Radiologie, Berlin W 35 erhältlich.

schonenden und bequemen Operation Vorzügliches. Während des Eingriffes läßt sich das Glied lagern, wie es jeweils am bequemsten ist, da der Draht ja immer den Weg zeigt und unverrückt liegen bleibt".

Auf die vorangehende röntgenologische Lokalisationstechnik braucht hier nicht näher eingegangen zu werden. Sie ist von O. Weski in seiner Monographie „Die röntgenologische Lagebestimmung von Fremdkörpern" (Verlag Encke 1915) beschrieben. Sie ist ebenso einfach oder auch kompliziert wie alle anderen Lokalisationsmethoden. Ihr besonderer Vorteil besteht darin, daß sie nicht an besondere Erfahrungen des Röntgenologen gebunden, sondern leicht erlernbar ist und auch vom technisch-röntgenologischen Hilfspersonal selbständig durchgeführt werden kann, ohne daß dadurch ihre Genauigkeit gefährdet wird. Denn die positiv ausgefallene Kontrollaufnahme ist der objektive Beleg für die Richtigkeit der errechneten Resultate.

Das Zusammenarbeiten zwischen dem Chirurgen und seinem Röntgenologen spielt sich im Einzelfall folgendermaßen ab:

1. Zunächst wird röntgenologisch das Vorhandensein eines Steckschusses und dessen ungefähre Querschnittslage im betroffenen Körperteil festgestellt.

2. Durch zwei aufeinander senkrechte oder in umgekehrter Strahlenrichtung erfolgende Durchleuchtungen bzw. Aufnahmen, wird jene Hautoberfläche ermittelt, welche dem Geschoß am nächsten liegt.

3. Der Chirurg entscheidet daraufhin, von wo aus er auf das Geschoß eingehen will.

4. In der dadurch vorgezeichneten Lage des Patienten erfolgt die Lokalisation mit der abschließenden Kontrollaufnahme über dem röntgenologisch bestimmten Vertikalpunkt.

5. Sie wird dem Chirurgen vorgelegt zusammen mit zahlenmäßigen Angaben über die vertikale Hautgeschoß-Distanz und evtl. anatomischer Rekonstruktion der Geschoßlage. Ist letztere durch markante Nachbarpunkte absolut eindeutig bestimmt, so kann der Chirurg ohne jede weitere Orientierung an die Operation herangehen. In den

weitaus meisten Fällen wird er sich aber der Vertikalpunktion mit Leitdraht oder Trepan bedienen – auf jeden Fall benötigt der Chirurg den Röntgenologen nicht mehr.

Schäfer gibt für einen seiner Fälle das ihm vom Röntgenlaboratorium seines Lazarettes übermittelte Steckschußprotokoll wieder. Es lautet:

A. Lagerung des Patienten:

„Bauchlage des Patienten auf harter horizontaler Unterlage, wobei die Arme in Supination dem Körper anliegen und der Kopf mit der rechten Gesichtshälfte aufliegt. Stellung des Patienten durch drei Höhenmarken festgelegt; eine Höhenmarke an der linken Hüfte, die zweite an der rechten Hüfte, die dritte Höhenmarke an der rechten Thoraxseite je 10 cm von der Unterlage entfernt."

B. Lage des Geschosses in Beziehung zur Körperoberfläche:

„In dieser Haltung des Patienten liegt das Geschoß vertikal unterhalb des durch Ignipunktur kenntlich gemachten Punktes der Rückenhaut, links von der Wirbelsäule 4,3 cm von der Medianlinie entfernt (Abb. 2). Die vertikale Hautgeschoßdistanz beträgt 7,7 cm."

C. Anatomische Rekonstruktion der Geschoßlage.

„Eintragung der Geschoßlage in das der betreffenden Querschnittslage entsprechende Querschnittsbild ergibt, daß das Geschoß im Musc. psoas liegt. Durchleuchtung bestätigt diesen Befund, indem beim Heben und Senken des linken Oberschenkels das Geschoß eine gleichnamige Bewegung macht (Abb. 9)."

Die seinerzeit von O. Weski zusammengestellten anatomischen Querschnittstafeln (als Blaupausen auf Zentimeterpapier) sind nicht mehr erhältlich. Man wird sich jedoch mit Erfolg der Hohlfelder'schen Querschnittstafeln, die für die Orientierung des Röntgentherapeuten bestimmt sind, bedienen.

Nach Schäfer liegt der Wert der anatomischen Rekonstruktion der Geschoßlage mit Hilfe von anatomischen

Querschnittstafeln darin, „daß der Chirurg auf Grund der eindeutigen Wiedergabe der Geschoßlage imstande ist, sowohl die Indikation dafür, ob das Geschoß entfernt werden soll oder nicht, als auch für den Weg, den er in die Tiefe nimmt, zu stellen. Er ist nämlich nicht gehalten, vom Vertikalpunkt aus an dem Leitdraht entlang in die Tiefe zu gehen durch anatomisch schwer gangbares oder durch Durchschneiden zu zerstörendes Gewebe hindurch. Er kann sich vom Ort der Wahl auf die Spitze des Leitdrahtes und damit auf das Geschoß einen Weg bahnen, wozu ihm die Weski'sche Tafel vorzügliche Fingerzeige gibt." In dem oben zitierten Protokollfall ging Schäfer nach vorheriger Vertikalpunktion „unter völliger Schonung des Musculus erector trunci zwischen ihm und dem Musculus quadratus lumborum auf das Geschoß ein".

V.

Es wird jedoch vereinzelte Fälle geben, in denen sich die Vertikalpunktion verbietet, z. B. bei Steckschüssen in der Bauchhöhle. Bei dringlicher Heilanzeige zur Entfernung solcher Geschosse muß die Zuflucht zur Röntgenoperation nach der Vorschlägen von Perthes-Holzknecht, also zur direkten Geschoßsuche genommen werden. Mit welchen Schwierigkeiten sich dabei der Chirurg auseinanderzusetzen hat, hat Grashey, der sich für diese Methode ganz besonders einsetzt, in seiner soeben erschienenen Monographie „Steckschuß und Röntgenstrahlen" (Verlag Thieme 1940) ausführlich dargestellt.

Zunächst muß für wechselweise Bereitstellung von hellem Operations- und von Röntgenlicht Sorge getragen werden. Einmal soll dem Chirurgen, als Operateur, hellste Beleuchtung zur Verfügung stehen, im nächsten Augenblick, soweit er sich als Röntgenologe einschaltet, sein Auge für die schwachen Leuchteffekte auf dem Röntgenschirm adaptiert sein.

Grashey empfiehlt hierfür, das „Monokel-Kryptoskop", das nach Art eines Kehlkopfspiegels, lichtdicht gegen das Auge abschließend, am Kopf getragen wird. Es wäre, sagt Grashey „ein unschätzbarer Vorteil auch während der Durchleuchtung stets rasch mit dem anderen Auge

(Hellauge) nachsehen zu können, wo man sich in der Wunde befindet". Jedenfalls hätten „mehrere Chirurgen, die auch im Durchleuchten geübt waren, das gelernt und mit bestem Erfolg angewendet". Für empfehlenswerter hält Grashey jedoch das Operieren unter Assistenz eines Röntgenologen. Dieser trägt „vor den Augen eine kleine Dunkelkammer in Form eines Kryptoskopes" oder der „Guckkasten wird an einem Stativ über das Operationsfeld einschwenkbar" angebracht, in den der Röntgenologe nach Zurückklappen einer bis dahin getragenen Adaptionsbrille hineinschaut. Dabei muß jedoch beachtet werden, daß der Leuchtschirm parallel zur Tischebene gehalten oder durch Anbringung entsprechend angeordneter Gucklöcher bzw. von Spiegeln verhindert wird, „daß der Arzt sich nicht zu unbequem über die Wunde beugen muß".

Voraussetzung für diese Art der Durchleuchtung ist natürlich eine Untertischröhreneinrichtung. Wo ein Trochoskop nicht vorhanden wäre, könnte jeder Tischler es fertigen; die Tischplatte müßte jedoch ein röntgendurchlässiges Fenster erhalten. Die Verschiebung der Untertisch-Röhre und die Abblendung des Strahlenkegels zur Festlegung des Orthostrahles erfolgte entweder mit den Knien an entsprechenden Hebeln oder an steril abgedeckten Griffen. Beim Arbeiten mit dem Monokelkryptoskop empfehle sich jedoch nicht die Röhre, sondern den Verwundeten auf dem Untersuchungstisch zu verschieben, damit die Orientierung des mit Hilfe eines Schrotkorns eingestellten Zentralstrahles nicht verloren geht. „Dann weiß man während der Operation jederzeit, daß die Spitze eines Instrumentes, das man mit der Schrotmarke und dem Fremdkörper zur Deckung bringt, sich senkrecht über dem Fremdkörper befindet".

Wenn andererseits mit verteilten Rollen gearbeitet wird, so gebe der assistierende Röntgenologe „dem tastenden Operateur, der das volle Tageslicht für sich hat, die nötigen Hilfen oder tastet selbst mit einem Instrument in der Wunde, wobei der Operateur darüber wacht, daß das tastende Instrument des Kollegen nichts verletzt. Das kleine Zugeständnis, alle Instrumente vorher zu entfernen, welche das Durchleuchtungsbild stören würden, und auch

die Wundhaken durch starke Fadenzüge zu ersetzen, würde der Chirurg auch gerne machen, wenn er bedenkt, daß er durch das ganze „Zwischenspiel" doch Zeit gewinnt".

Wir haben Grashey selbst zu Worte kommen lassen, um gegenüber den offensichtlichen Schwierigkeiten der Röntgenoperation nicht den Verdacht einer subjektiv gefärbten Darstellung zu erwecken. Grashey's Optimismus bzgl. der besonderen Vorteile der Röntgenoperationen können wir keineswegs teilen. Wohl kein Chirurg, der die oben zitierten Eigenarten sich vor Augen führt — von der Gefährdung der Asepsis, des Operateurs durch die Röntgenstrahlen, dessen Behinderung durch die elektrischen Kabel usw. ganz zu schweigen — wird Grashey darin beipflichten, daß „ein Operateur der gut durchleuchten kann, durch Verwendung eines monokularen Stirnkryptoskopes seine „Freiheit und Unabhängigkeit zurückgewinnen kann". Es genügt auch Grashey's Geständnis, daß „man selbstverständlich röntgenoskopische Operationen erst an einem Phantom einübt und am Lebenden mit einfachen Aufgaben beginnt", um erkennen zu lassen, daß diese Art der chirurgischen Steckschußsuche eine Sonderaktion darstellt, die außerhalb jeder allgemein-operativen Norm liegt.

Als schulgemäße Methodik kommt die „Röntgenoperation" demnach nicht in Frage. Ob auf sie bei gewissen Steckschüssen, etwa solchen in der Bauchhöhle, unbedingt zurückgegriffen werden muß, wird sich aus der Praxis ergeben.

VI.

Mit diesen Feststellungen dürfte die eingangs gestellte Aufgabe, die röntgenologische Steckschußsuche vom Standpunkt der operativen Erfordernisse kritisch zu beleuchten, gelöst sein; wir kommen zu folgender Zusammenfassung:

1. Berechtigte Forderungen der Steckschuß-Chirurgie erfüllen bei kritischem Ueberblick nur wenige röngenologische Lokalisationsmethoden.

2. Die direkte Suchmethode mit Hilfe der Röntgenoperation ist mit so viel technischen Schwierigkeiten verbunden und zwingt den Operateur zu soweitgehender An-

passung an die Eigenart des Verfahrens, daß ihre Anwendung auf vereinzelte Spezialfälle beschränkt bleiben muß. Als schulgemäße Methodik kommt sie nicht in Frage.

3. Das röntgen-stereoskopische Verfahren ist nur in den seltenen Fällen anwendbar, in denen von vornhereim die Voraussetzungen für die anatomische Bestimmung der Geschoßlage gegeben sind. Auch fehlt dieser Methode die Kontrollmöglichkeit vor der Operation. Für die größte Zahl der Steckschußschüsse scheidet daher auch dieses Verfahren als Schulmethode aus.

4. Alle Durchleuchtungsmethoden versagen gegenüber den wichtigsten Punkten der chirurgischen Steckschußforderungen: a) kleine Splitter in voluminösen Körperteilen lassen sich damit nicht lokalisieren; b) ihre Resultate sind vor der Operation nicht prüfbar; c) aus ihnen lassen sich keine operativ-technischen Hilfen ableiten.

5. Allen operativen Anforderungen genügt ausschließlich die Lokalisationsmethode der „Vertikalpunktbestimmung" nach Fürstenau-Weski und die von O. Weski daraus abgeleitete „vertikale Geschoßpunktion": a) Als Aufnahmeverfahren ist diese Methode überall anwendbar; sie kann ohne Einbuße an Exaktheit vom technischen Hilfspersonal selbständig durchgeführt werden; b) wo die Voraussetzungen für die anatomische Rekonstruktion der Geschoßlage gegeben sind, ist sie nach dieser Methode möglich; c) das Endresultat der röntgenologischen Lokalisation erhält durch die Kontrollaufnahme vor der Operation seine objektive Erhärtung; d) der Chirurg ist während der Operation von jeder einengenden Bevormundung durch den Röntgenologen befreit; e) die Steckschußoperation erfolgt, wie jeder andere Eingriff, nach allgemeinchirurgischen Grundsätzen; f) Lokalisationskanüle und Leitdraht führen den Chirurgen automatisch an das Geschoß heran; g) bei Steckschüssen im Knochen übernimmt der Vertikal-Trepan diese Aufgabe.

Die Röntgen-Methode der Vertikal-Punkt-Bestimmung und die operative Methode der vertikalen Geschoßpunktion können als schulgemäße Verfahren der Geschoßsuche bezeichnet werden!



Abb. 1



Abb. 2.



Abb. 3

Kontrollaufnahmen: Abb. 1 *Schrapnellkugel* am Schenkelhals; Abb. 2 *Spitzengeschoß* im Muscul. psoas; Abb. 3 *Granatsplitter* auf der Beuge-Seite des Oberschenkels. Die Geschosse erscheinen bei positivem Ausfall der Kontrollaufnahme im Schatten des Bleifensters, in dessen Mitte sich bei der Aufnahme der Vertikalpunkt befand. Der Chirurg erhält dadurch den objektiven Beweis für die Richtigkeit der röntgenologischen Lokalisation. Abb. 2 stellt die Kontrollaufnahme zu dem im Text erwähnten Steckschußfall von Schäfer dar. (aus O. Weski l. c.)

Abb. 4. Steckschuß im linken Oberschenkel; Rückenlage des Patienten auf harter horizontaler Unterlage. Die Lage des Oberschenkels ist durch die Höhenmarken (a) festgelegt. Der Chirurg führt vom Vertikalpunkt die Lokalisationskanüle senkrecht bis zur errechneten Hautgeschoßdistanz ein. (aus Schäfer l. c.)

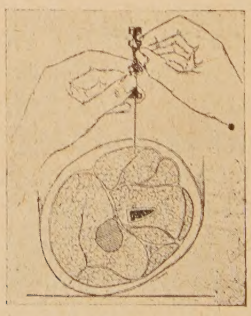

Abb. 5. Die vertikale Einführung der Lokalisationskanüle, schematisch dargestellt. (aus Weski l. c.)

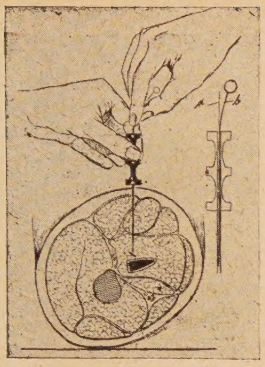

Abb. 6. Nach Entfernung des Kanülenspießes wird der feine Leitdraht (a)) mit Hilfe des dünnen Stopfers (b) bis zur errechneten Tiefe der Hautgeschoßdistanz eingeführt, wo sich der Leitdraht am Geschoß mit dem an seinem freien Ende angebrachten „Angelhaken" verankert. (aus Weski l. c.)

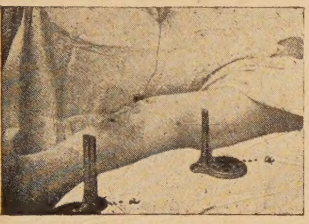

Abb. 7. Steckschuß im rechten Unterschenkel; Bauchlage des Patienten auf harter horizontaler Unterlage; die Lage des Unterschenkels ist durch die Höhenmarken (a) festgelegt. Nach Entfernung der Lokalisationskanüle ragt das freie Ende des Leitdrahtes am Vertikalpunkt über die Hautoberfläche hinaus. Jetzt kann dem Patienten jede beliebige Stellung auf dem Operationstisch gegeben werden. (aus Schäfer l. c.)

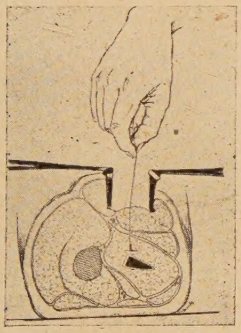

Abb. 8. Durch die Freilegung des Operationsfeldes sowie die Entspannung und Verdrängung der Muskulatur hat das Geschoß seine ursprüngliche Lage verändert. (Vgl. Abb. 5 u. 6). Der an ihm verankerte Leitdraht macht diese Bewegungen mit und führt den Chirurgen an das Projektil. (aus Weski l. c.).

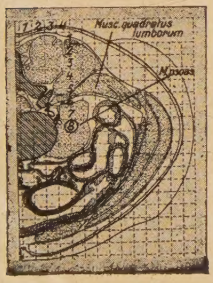

Abb. 9. Anatomische Rekonstruktion der Geschoßlage durch Eintragung der errechneten Werte in die topografische Querschnittstafel; Feststellung, daß das in 7,7 cm Tiefe lokalisierte Geschoß im Muscul. psoas liegt. Betrifft den im Text erwähnten Steckschußfall von Schäfer (aus Schäfer l. c.).

Lebenslauf.

Ich, Herbert Georg Rudolf Weski, bin am 5. Oktober 1913 in Berlin-Charlottenburg als Sohn des Facharztes Dr. med. Oskar Weski und seiner Ehefrau Wanda geb. Behrens geboren. Nach Absolvierung der Vorschule besuchte ich das Mommsen-Gymnasium in Berlin und das Joachimsthalsche Gymnasium in Templin. Im März 1933 verließ ich diese Anstalt mit dem Zeugnis der Reife, um in Kiel, Hamburg, München und Berlin Medizin zu studieren. Während meiner Studienzeit arbeitete ich in den Universitätsferien als Praktikant am pathologischen Institut der Universität Kiel und des Landeskrankenhauses in Braunschweig, auf der geburtshilflichen Station des Elisabeth-Krankenhauses in Berlin und mehrmals am Tuberkulose-Krankenhaus „Heidehaus" bei Hannover.

Das Staatsexamen beendete ich Ende Januar 1939 in Berlin mit der Note „gut" und erhielt am 15. Dezember 1939 meine Bestallung als Arzt.

Vom November 1935 bis März 1936 genügte ich meiner militärischen Dienstpflicht in einem Infanterie-Regiment, um darauf in die militärärztliche Akademie einzutreten und mich der Laufbahn des Sanitätsoffiziers zu widmen. Nach Beendigung meines Staatsexamens wurde ich zwecks Ablegung meines Medizinal-Praktikanten-Jahres zum Garnison-Lazarett Tempelhof in Berlin kommandiert, wo ich, im Mai 1939 zum Unterarzt befördert, vom 1. Februar 1939 bis zum Kriegsausbruch auf der Nerven- Haut- und chirurgischen Abteilung Dienst tat.

Am 1. September 1939 rückte ich als Hilfsarzt mit einem aktiven Infanterie-Regiment ins Feld und nahm am Polenfeldzug teil. Seit dessen Abschluß befinde ich mich an der Westfront, wo am 30. Januar 1940 meine Ernennung zum Assistenzarzt erfolgte.

Meinen Lehrern und militärärztlichen Vorgesetzten sei auch an dieser Stelle für die mir zuteilgewordene Förderung mein Dank ausgesprochen, ebenso Herrn Professor Dr. Erwin Gohrbandt für die Anregung zu der vorliegenden Arbeit.